DEC 20 '30
N. Y. P. I.
Lane Medical Lib.

AUS DER UNIVERSITÄTS-FRAUENKLINIK IN GENF:
Prof. O. Beuttner,
UND DER GYNAEKOLOGISCHEN ABTEILUNG DES ST. STEPHAN-SPITALS
DER STADT BUDAPEST:
Universitäts-Dozent, Primarius Dr O. P. Mansfeld.

Beitrag zum Studium der fundalen Hysterektomie nach Beuttner

(187 Fälle von MANSFELD, Budapest).

THÈSE

PRÉSENTÉE A LA FACULTÉ DE MÉDECINE DE L'UNIVERSITÉ DE GENÈVE
POUR OBTENIR LE GRADE DE DOCTEUR EN MÉDECINE

PAR

Herman REINER
aus Miskolc (Ungarn).

NEW YORK ACADEMY OF MEDICINE
MAR -5
LIBRARY

GENÈVE
IMPRIMERIE ALBERT KUNDIG
1929

THÈSE N° 1343

Digitized by the Internet Archive
in 2026

https://archive.org/details/IA40154004_0198

AUS DER UNIVERSITÄTS-FRAUENKLINIK IN GENF:
Prof. O. Beuttner,
UND DER GYNAEKOLOGISCHEN ABTEILUNG DES ST. STEPHAN-SPITALS
DER STADT BUDAPEST:
Universitäts-Dozent, Primarius Dr O. P. Mansfeld.

Beitrag zum Studium der fundalen Hysterektomie nach Beuttner

(187 Fälle von MANSFELD, Budapest).

THÈSE

PRÉSENTÉE A LA FACULTÉ DE MÉDECINE DE L'UNIVERSITÉ DE GENÈVE
POUR OBTENIR LE GRADE DE DOCTEUR EN MÉDECINE

PAR

Herman REINER
aus Miskolc (Ungarn).

GENÈVE
IMPRIMERIE ALBERT KUNDIG
1929

THÈSE N° 1343

La Faculté de Médecine sur le préavis favorable de M. le Prof. O. Beuttner (du 27 juillet 1929), autorise l'impression de la présente thèse, sans prétendre par là émettre d'opinion sur les propositions qui y sont énoncées.

Genève, le 12 juillet 1930.

Le Doyen.

Dr M. Roch.

Meinen lieben Eltern

in Dankbarkeit gewidmet.

Herrn *Prof. O. Beuttner* danke ich bestens für alle seine Bemühungen bei der Abfassung dieser Dissertation und Herrn *Primarius O. P. Mansfeld* für die so freundliche Ueberlassung seines so reichlichen Krankenmateriales.

Beitrag zum Studium der fundalen Hysterektomie nach Beuttner

Dem entsprechend sind auch die Dauerresultate so günstig, dass *Mansfeld* diese Operation für die beste und empfehlenswerteste aller Adnexoperationen hält.

I. Einleitung.

Da die doppelseitige Tubenexstirpation, selbst mit keilförmiger Resektion der Uterushörner, bei den chronisch-entzündlichen Erkrankungen der Adnexe keine zufriedenstellenden Resultate ergab, die supravaginale Uterusamputation oder die Totalexstirpation des Uterus aber jugendliche Kranke der menstruellen Funktion beraubt, so wurde an der Genfer-Frauenklinik im Jahre 1908 eine « *Zwischenoperation* » *die fundale Hysterektomie* erdacht und seither praktisch verwendet [1].

Eine monographische Bearbeitung der ersten hundert Fälle von fundaler Hysterektomie der Genfer-Klinik, soll, reich illustriert, möglichst balde erscheinen [2]. Wenn die neue Methode durch die Genfer-Schule reichlich besprochen und beschrieben wurde, so waren es hauptsächlich die Prager-Klinik unter *Kleinhans* und *Wagner* und die Budapester gynækologische Abteilung von *Mansfeld*, die sich der *Beuttner*'schen Operation warm annahmen.

So veröffentliche z. B. *H.H. Schmid* [3], im Jahre 1920 aus der *Wagner*'schen Klinik : « 120 *Fälle von keilförmiger Exzision des Fundus uteri mit Entfernung der erkrankten Anteile der Adnexe, unter Erhaltung mindestens eines Ovarialrestes* ».

Wir geben nun im folgenden *eine kurze Beschreibung der Technik der fundalen Hysterektomie*, wie selbe sich an der Genfer-Frauenklinik ausgebildet hat.

Dann gedenken wir *die Entwicklung der Beuttner'schen Operation an der Mansfeld'schen gynaekologischen Abteilung* zu skizzieren

und zwar an Hand von Briefen *Mansfelds*, die uns *Prof. Beuttner* gütigst zur Lektüre überlassen hat.

Wir werden das Budapester-Material, das 187 Fälle umfasst, in technischer Hinsicht besprechen; wir werden das Alter der so operierten Kranken eingehend in Betracht ziehen, und über die unmittelbaren Erfolge etc. berichten.

II. Technik der fundalen Hysterektomie an der Genfer-Klinik.

Erster Akt: Präventivligatur der Arteriae uterinae (Abb. 1)

Nachdem *die Erhebung eines genauen Beckensitus* die Indikation für die fundale Hysterektomie ergeben (relativ junges Alter der zu Operierenden, Doppelseitigkeit der Tubenaffektion und Konservierung von gesundem Ovarialgewebe), wird der Uterusfundus mit einer Kugelzange erfasst und stark nach rechts gezogen. Durch die linke Uteruskante wird hierauf ein doppelter Katgutfaden gelegt. Dieser Doppelfaden muss möglichst weit nach unten appliziert werden, damit er bei der nachfolgenden Keilexzision nicht in Gefahr kommt, nachträglich durchschnitten zu werden.

Durchtrennung des Doppelfadens am Nadelöhr. Eines der beiden vorderen Fadenenden wird durch die beiden Blätter des linken breiten Mutterbandes hindurch geführt und mit dem entsprechenden hinteren Fadenende geknotet. Der zweite Katgutfaden, der die seitlichsten Abschnitte der keilförmigen Funduswunde schliessen soll, wird vorderhand nach oben verlagert und mit einer Kocherschen Klemme fixiert.

Die Kugelzange zieht dann den Uterusfundus nach links hinüber und nun erfolgt rechts die gleiche Umstechung, wie links.

Zweiter Akt: Keilexzision des Uterusfundus mit Hemisektion des Keiles und Schluss der Uteruswunde. (Abb. 2)

Neben die erste Kugelzange des Uterusfundus wird eine zweite appliziert, in der Weise, dass links und rechts von der Medianlinie der Gebärmutter je eine Kulgelzange zu liegen kommt. Indem der Uterus stark nach oben angezogen wird, wird ein trans-

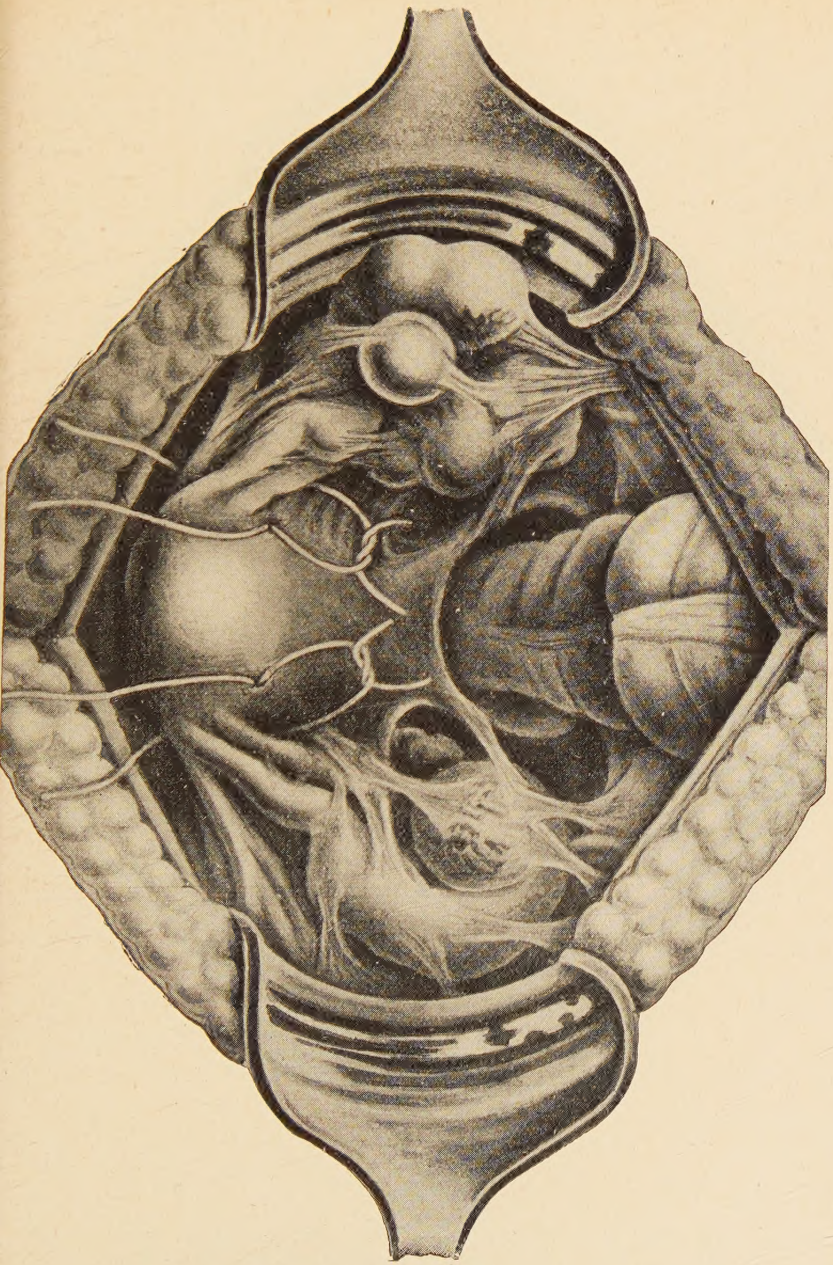

Abbildung 1.
Praeventivligatur der arteriae uterinae.

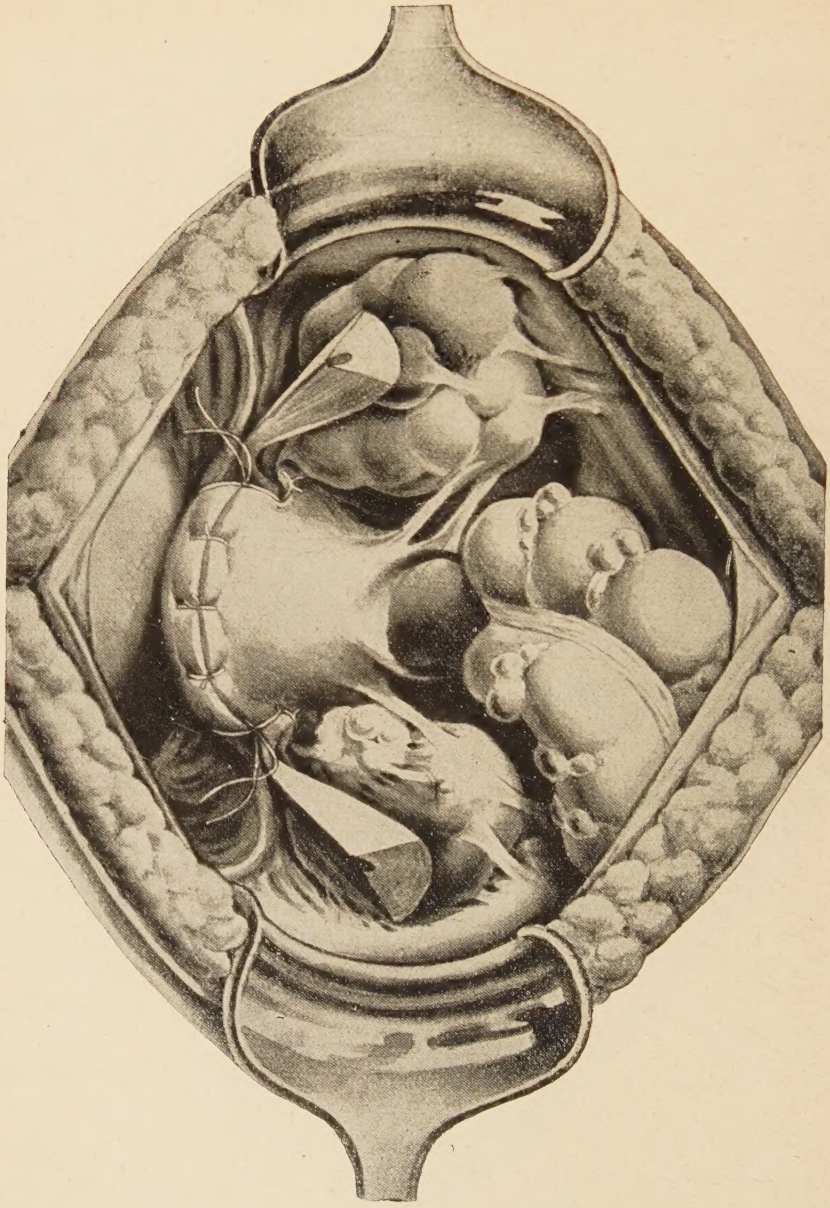

Abbildung 2.

Keilexzision des Uterusfundus mit Hemisektion des Keiles und Schluss der Uteruswunde.

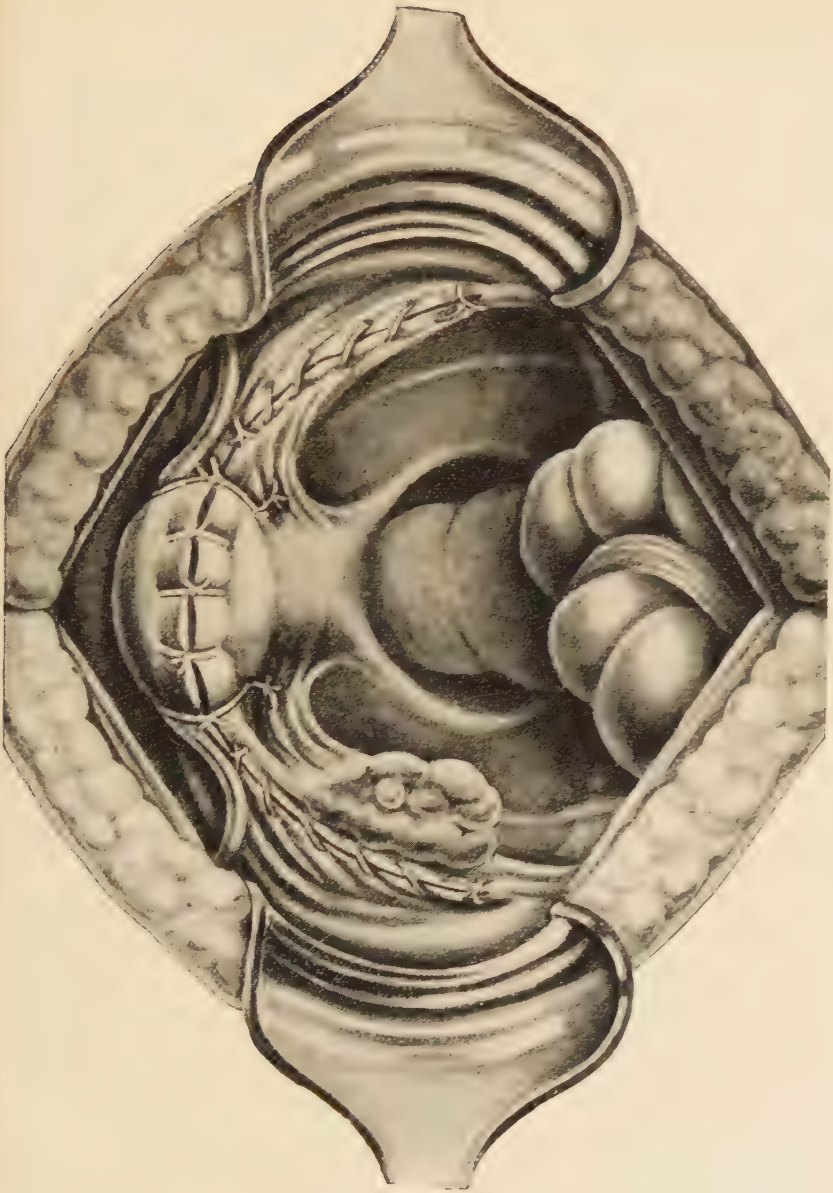

Abbildung 3.

Exstirpation der linken Tube mit Konservierung von gesundem Ovarialgewebe und Schluss des Lig. latum sinistrum.
Exstirpation der rechten Adnexe und Schluss des Lig. latum dextrum.

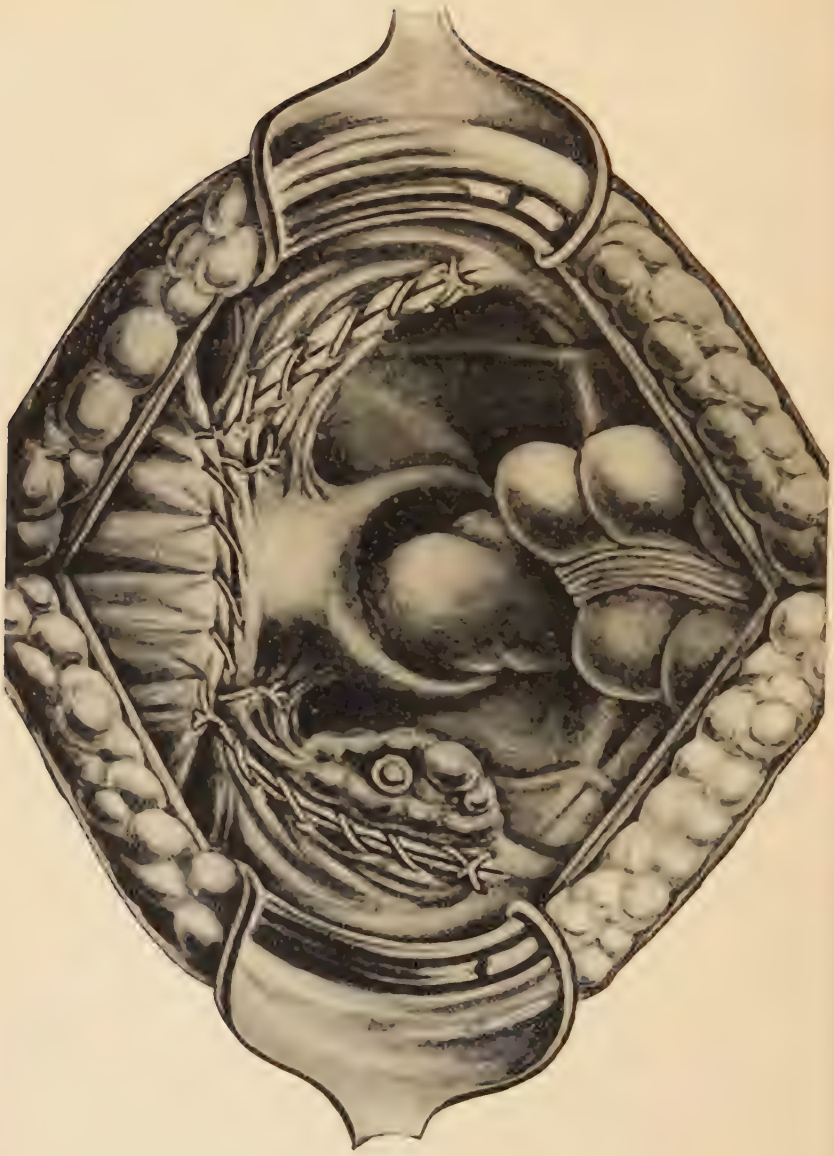

Abbildung 4.

Peritonisation der vernähten Uteruswunde.

versaler, fundaler Keil aus diesem exstirpiert, der bis in die Mucosa reicht, unter Schonung, wenn möglich, der Lig. rotunda, ganz besonders aber der Lig. ovarii propria. Nach Hemisektion desselben, nach vollständiger Befreiung der beiden Keilhälften und Jodbepinzellung der zutageliegenden Uterusschleimhaut werden die beiden, früher nach oben geschlagenen und mit « Kocher » fixierten Katgutfäden sofort geknotet. Je nach den vorliegenden Verhältnissen werden zum Schluss der Uteruswunde noch weitere 3-5 Katgutknopfnähte angelegt, die die Serosa und Muskulatur mitfassen.

Dritter Akt: Exstirpation der linken Tube mit Konservierung von gesundem Ovarialgewebe und Schluss des Ligamentum latum sinistrum (Abb. 3)

Nach *J.L. Faure*'schen Prinzipien wird nun von der Mittellinie nach aussen und von unten nach oben die linke Tube exstirpiert, unter Anlegung einer Ligamentklemme und eventueller Konservierung z. B des linken Ovariums. Ligatur des lig. spermaticum. Naht des ligamentum latum sinistrum von innen nach aussen.

Vierter Akt: Exstirpation der rechten Adnexe und Schluss des Ligamentum latum dextrum. (Abb. 3.)

Die rechten Adnexe werden ebenfalls nach *J. L. Faure*'schen Prinzipien von innen nach aussen und von unten nach oben exstirpiert und das breite Mutterband in gleicher Richtung vernäht.

Fünfter Akt: Peritonisation der vernähten Uteruswunde (Abb. 4).

Von der rechten Uteruskante zur linken wird das Blasenperitoneum oder die vordere Parietalserosa auf die hintere, obere Uteruswand fortlaufend mit Katgut aufgenäht, in der Art und Weise, dass die vernähte Uteruswunde unter der so dislozierten Serosa vollständig verschwindet.

III. Entwicklung der fundalen Hysterektomie am St. Stephan-Spital der Stadt Budapest unter der Leitung von Primarius Mansfeld.

Aus einem Briefe *Mansfelds* vom 2.I.1926 erfahren wir, dass derselbe über 40 *Beuttner*'sche Operationen verfügt; alle Operierten sind geheilt. *Mansfeld* wünscht betreffs der von *d'Ernst* beschriebenen Technik der fundalen Hysterektomie einige Aufklärung von *Prof. Beuttner:*

«Sie machen, wie das *d'Ernst* beschreibt, eine prophylaktische Blutstillung, bevor Sie die Keilexzision ausführen. Und zwar unterbindet der *eine* Faden den aufsteigenden Ast der Uterina, *der zweite*, die im ligamentum ovarii proprium verlaufende Arteria ovarica. Nun exstirpieren Sie die Keile, die Eileiter und das eine oder andere Ovarium. Meine Frage lautet nun: « *Bleibt das Lig. ovarii proprium auch auf jener Seite unterbunden auf welcher Sie das Ovar im Zusammenhang mit dem Uterus erhalten? Schadet dies der Ernährung jenes Ovars nicht?* »

Prof. Beuttner hätte auf diese Frage etwa folgendes zu bemerken: Wie die Abbildung 1 deutlich zeigt, ist der nach oben zurückgeschlagene Katgutfaden nicht dazu da, die im lig. ovarii proprium verlaufende Arteria ovarica zu unterbinden, sondern die seitlichsten Abschnitte der keilförmigen Uteruswunde zu verschliessen. Wird die Umstechung der Uteruskanten bei der Praeventivligatur der Arteria uterina nicht breit genug gemacht, so könnte gelegentlich das lig. ovarii proprium zusammengeschnürt werden; doch kann und soll man dies vermeiden, da, wie *Mansfeld* vermutet, das belassene Ovarium in seiner Ernährung zu leiden hätte.

Nach einer brieflichen Mitteilung von *Mansfeld* vom 24.II.1926 hat er[4] am 18.XII.1925 vor der gynækologischen Sektion des Königlich-ungarischen Aerztevereins zu Budapest einen Vortrag gehalten: « *Ueber die Technik der Adnexoperationen, mit besonderer Rücksicht auf die Methoden und Modifikationen der Laparotomien und Fundusexzisionen* », an Hand von 50 fundalen Hysterektomien mit einem Todesfall.

In der sich anschliessenden *Diskussion* verteidigte *Prof. Frigyesi* den Standpunkt, dan bei beidseitiger, gonorrhoischer Erkrankung

der Adnexe die *Beuttner*'sche Exzision nicht genüge, es müsse die supravaginale oder die totale Exstirpation ausgeführt werden.

Professor von Toth war der Meinung, dass die *Beuttner*'sche Methode nur bei leichteren Fällen angewendet werden könne; wenn dagegen die Geschwülste in Exsudaten eingebettet, verbacken sind, müssten andere Methoden ausgeführt werden. Diesen Anschauungen stimmte *Prof. Tauffer* ebenfalls bei.

Dazu bemerkte *Mansfeld*, dass in seinem Prostituiertenmaterial die schwersten Adnexitiden vorkommen und dass der Vorteil des *Beuttner*'schen Verfahrens gerade darin bestehe, dass die Fundusexzision auch in solchen Fällen zum Ziele führe, in welchen man bisher die totale oder subtotale Uterus-Exstirpation vornahm.

Prof. Beuttner selbst hätte seinen Budapester-Kollegen etwa folgendes zu erwiedern: Hunderte von Fällen gonorrhoischer Adnexerkrankungen sind bis jetzt mit Erfolg vermittelst der fundalen Hysterektomie angegangen worden.

Prof. Köhler[5], aus Hamburg, hat des weiteren einen Fall von Uterusgonorrhoe veröffentlich, der jeder Behandlung trotze und der nach Exstirpation des Uterusfundus (mit Tuben) total zur Heilung kam. Im interstitiellen Tubenabschnitt wurden Gonokokken-Herde gefunden.

Dass die fundale Hysterektomie nicht nur leichte Adnexfälle zur Heilung bringt, sondern auch schwerste Erkrankungen, hat nicht nur *Mansfeld* gezeigt, sondern auch die Genfer-Klinik und später *Köhler*.

In einer nächstens in Paris erscheinenden Arbeit von Oberarzt *Dr R. d'Ernst*[6]: »*Les indications de l'hystérectomie fundique*» hat der Autor die ersten 100 *Fälle Beuttner's* in leichte, mittelschwere und schwere Fälle eingeteilt und für jede Gruppe einen typischen Fall angeführt:

I. *Typus. Leichter Fall (Fall 33).*

Becken-Situs: Uterus in Retroflexion fixiert. Er wird befreit und nach vorne gebracht. Die Adnexe sind in der Tiefe des Beckens verwachsen. Die beiden Tuben sind vergrössert und geschlängelt, im Keulenform, obliteriert. Das linke Ovarium ist normal, das rechte indessen leicht sklerotisch.

II. *Typus. Mittelschwerer Fall (Fall* 55).

Becken-Situs: Das grosse Netz adhaeriert dem vorderen, parietalen Peritoneum, rechts vor der Mittellinie. Uterus etwas vergrössert, die linke Uteruskante etwas nach hinten verschoben. Die linke Tube ist verdickt und umgibt in der Tiefe des Beckens einen mandarinengrossen Ovarialtumor. Verwachsungen der linken Adnexe mit dem S.R. Die rechte Tube ist stark verdickt, das abdominale Ende ist obliteriert. Das entsprechende Ovarium kann konserviert werden.

III. *Typus. Schwerer Fall. (Fall 28.)*

Becken-Situs: Die Blase ist der oberen, vorderen Uteruswand adhaerent. Eine Dünndarmschlinge ist quer über das Gesichtsfeld verlaufend; selbe ist fixiert und zwar geht die Direktion vom linken lig. spermaticum über das entsprechende lig. latum, die hintere, obere Uteruswand und das rechte lig. latum bis zum rechten lig. spermaticum. Diese Dünndarmschlinge ist auch mit benachbarten Darmschlingen Adhaerenzen eingegangen. Nach Loslösung des Dünndarmes, konstatiert man, dass die oberen Rektalpartien der hinteren Uteruswand adhaerent sind und dass das S. R., unter Umgehung des linken Randes des lig. latum sinistrum, sich auf dem vorderen Blatte dieses Ligaments fixiert hat.

Nachdem die Rektal- und S. Romanum-Adhaezionen zerstört worden sind, konstatiert man rechterseits eine tubo-ovarielle Geschwulst, von Hühnereigrösse. Linkerseits zeigt die Tube die Zeichen einer chronischen Entzündung, das entsprechende Ovarium ist normal.

Die 3 Operierten sind genesen !

Es kommt also bei der Indikationstellung der fundalen Hysterektomie weniger auf die sich vorfindenden Verwachsungen an, als auf die Erkaltung der entzündlichen Prozesse und die Konservierung von relativ gesundem Ovarialgewebe.

Kennt der Chirurg *die Gesetze der spontanen Beckenperitonisation* wie diese von *Beuttner* [7] und seinen Schülern *Chatillon*, *Kotzareff* und *Yoël* formuliert worden sind, so können ihm auch ausgedehnte Becken-Verwachsungen nicht « imponieren ».

Gelegentlich der Besprechung der fundalen Hysterektomie vor der gynaek. Sektion des Königlich-ungarischen Aerztevereins zu Budapest wurde von den Diskussions-Rednern auch die Ansicht vertreten (nach brieflicher Mitteilung von *Mansfeld*): Bei leichten Fällen machen sie einfach die Adnexoperation, bei schwereren die hohe subtotale Amputation des Uterus, welche die Menstruation ebenfalls garantiere.

Mansfeld bezweifelt das « weil man diese Amputation nicht so machen kann, dass man weiss, *wie viel* funktionstüchtige Uterusmucosa zurück bleibt und weil eben die Verbindung zwischen Uterus und Ovar bei so einer Amputation durchtrennt wird ».

Die einfache doppelseitige Tubenexstirpation, selbst mit keilförmiger Resektion der Uterushörner nach *Schauta* muss des Bestimmtesten verlassen werden; für diese Auffassung sprechen *klinische Erfahrungen und histo-pathologische Untersuchungen.*

Selbst die *Schauta*-Schule verwirft die damals üblichen konservierenden Operationsmethoden d. h. die beidseitige keilförmige Tubenexstirpation.

Hören wir *Thaler*[8] aus der *Schauta*'schen Klinik an (1911):

« Auf Grund unserer vielfältigen Erfahrungen müssen wir bei der operativen Therapie der Adnexentzündungen die Radikaloperation, als das einzige Verfahren betrachten, das uns im Stande erscheint, fast sichere Garantien bezüglich der Erzielung eines günstigen Dauerresultates zur bieten. Keine der konservierenden operativen Methoden kann uns, auch in leichten einfachen Fällen chronischer Adnexentzündung zur Anwendung gebracht, mit gleicher Wahrscheinlichkeit, wie sie bei der Ausführung der Radikaloperation gegeben ist, ein günstiges Dauerresultat erwarten lassen ».

Das ist absolut richtig; klinische Erfahrungen sprechen gegen die einfache Exzision der Tuben vermittelst keilförmiger Exzision der Uterushörner; es kommen dabei Stumpfexsudate vor, die in histo-pathologischen Untersuchungen der Uteruskeile und der interstitiellen Abschnitte der Tuben ihre Erklärung finden, histopathologische Untersuchungen, wie selbe von *Beuttner*, *d'Ernst*, *Schmid*, *Beck*, *Hermstein und Neustadt*[9], *Daniel*[10] und *Lempert*[11] veröffentlich worden sind.

Die Schlussfolgerungen dieser histo-pathologischen Untersuchungen haben die Genfer-Klinik zu der Auffassung gebracht, *dass die einfache, doppelseitige Exstirpation der Tuben zu verlassen sei, zu gunsten der fundalen Hysterektomie.*

Diese Auffassung hat auch *d'Ernst* akzeptiert, indem er der, nächstens in Paris zu veröffentlichten Arbeit folgendes Motto voransezte:

« *La salpingectomie bilatérale, pratiquée sans hystérectomie fundique dans les affections inflammatoires des annexes de l'utérus, a vécu.* »

Soll die einfache, doppelseitige Tubenexstirpation also durch radikalere Eingriffe, wie die hohe Amputation, die supravaginale Amputation oder die totale Exstirpation des Uterus ersetzt werden?

Die beiden letzteren Operationsmethoden kämen in Frage, wenn bei relativ jungen Patientinnen kein gesundes Ovarialgewebe erhalten werden könnte.

Die hohe Amputation hat aber gar keine Berechtigung. Mansfeld sagt in seiner zweiten brieflichen Mitteilung an *Prof. Beuttner* ganz richtig: « Ich halte es für sehr wichtig, dass Sie das Ovar, oder den Ovarrest im Zusammenhang durch den Lig. ovarii proprium mit dem Uterus belassen, weil in diesem Ligament die sympathischen Nervenfasern verlaufen, welche verhindern, dass das zurückgelassene Ovar atrophiert. Wenn man nämlich Ovar oder Ovarrest nach Amputation des Uterus belässt, so atrophiert so ein Ovar in 2-3 Jahren. Ich glaube gerade die organische Verbindung zwischen Uterus und Ovar sichert die ungestörte Funktion des Lezteren. »

Mansfeld fügte zu Schluss noch hinzu: « *Es wäre für meine Publikation sehr wichtig motivieren zu können, warum Sie das Ligament zu schonen für wichtig halten.* »

Beuttner schont es, wenn immer möglich, um dadurch sowohl die Zirkulation, als die Inervation durch das lig. ovarii proprium zu sichern. Die hohe Amputation zerstört sowohl das Eine, wie das Andere und ist daher nicht zu empfehlen, umso mehr, als man nicht wissen kann, wie *Mansfeld* auch erwähnte, ob man dabei genügende Uterusmucosa zurücklässt.

In ca. 95 % der Fälle gelang es *Mansfeld* gesundes Ovargewebe im Zusammenhang mit dem Uterus zu konservieren; in einigen

Fällen, wo dies nicht möglich war, hat er Stückchen von Ovar über den Musculus rectus transplantiert. An der Genfer-Klinik war man nie (107 Fälle) in der Lage, Ovarialgewebe zu transplantieren.

Man ist erstaunt durch *Blair-Bell* [12] zu erfahren, dass in seinem Liverpooler Material die Erhaltung des Ovariums an Ort und Stelle, also ohne Opferung der vaskulären und nervösen Verbindungen mit dem Uterus, nur in 15 % der Fälle möglich gewesen sei: man ist umso mehr erstaunt, als *Blair Bell* die Vorteile der Belassung der Eierstöcke vollauf würdigt:

It is obvious from the statistics that the percentage of succeses is « greater when an ovary is retained than when an ovarian graft is made ».

Leider sagt uns *Blair Bell* nichts über *die Dauerresultate der Menstrualfunktion der Fälle mit Ovarialtransplantation.* 45 mal auf 66 kontrolierte Fälle (68 %) trat die Regel wieder ein, wie lange ?

In einer *dritten brieflichen Mitteilung Mansfelds* an *Prof. Beuttner* vom 15.VII 1926, erfahren wir, dass in Budapest 70 fundale Hysterektomien ausgeführt wurden mit nur einem Todesfall. = 1,04 % Mortalität.

« Meine gute Mortalitätszahl führe ich auf den Umstand zurück, dass ich *nur dann* operiere, wenn die Senkungsgeschwindigkeit der roten Blutkörperchen nach der Methode *Linzenmeyer's* mindestens 1 Stunde dauert. »

Dieses Prinzip wird seither, wenn immer möglich, auch an der *Beuttner'schen* Klinik befolgt.

Technische Abänderungen der fundalen Hysterektomie, die dieser Brief enthält, sollen zusammenfassend bei der *Mansfeld'schen Technik* besprochen werden.

Am 11.IX 1926 berichtet *Mansfeld* an *Prof. Beuttner*, dass er über 76 Fälle mit einem einzigen Todesfall verfüge. Die fundale Hysterektomie wurde auch vor dem Forum der ungarischen Chirurgen besprochen.

IV. Technik der fundalen Hysterektomie nach Mansfeld.

Mansfeld[13] eröffnet das Abdomen mit Vorliebe vermittelst des von ihm angegebenen «*subkutanen hohen Fascienquerschnittes*», d.h. der Hautschnitt wird in den Schamhaaren 12-14 cm. lang angelegt, dann Fascienschnitt, quer, ohne Bogen in der Interspinallinie. Hierzu muss man vom Hautschnitt aus Haut und Fett von der Fascie so weit hinauf präparieren, bis man an die die Spinae il. ant. verbindende Gerade kommt. Beim Öffnen des Bauchfells in der Mittellinie ist es dann geradezu überraschend, wie gut die Uebersichtlichkeit ist. Die Fascienblätter geben gar keine Spannung. Betreffs der weitern technischen Abänderungen geben wir *Mansfeld*[14] selbst das Wort (aus berieflichen Mitteilungen):

1. «Anstatt die praeventiven Unterbindungen der Arteria uterina (und der ovarica) zu machen, gehe ich so vor, dass ich unter dem uterinen Ende des Tube ein kleines Loch in die Mesosalpinx schneide und dann die Branche einer Arterienklemme *durch* dieses Loch, die andere *vor* dem Loch, auf die seitlichen Kanten des Uterus anlegend, den aufsteigenden Ast der Uterina provisorisch abklemme. (Abb. 5).

Je eine Klemme auf die ligamenta rotunda und die lig. ovarii propria, während der Keilexzision, machen diese ganz ohne Blutung möglich.

2. Ich vernähe nicht gleich nach Exzision des Keiles den Uterusstumpf, sondern erst nach dem die Tuben, resp. Ovarteile, entfernt worden sind.

3. Ich vernähe nicht mit fortlaufender Naht die Mesosalpinx, sondern knüpfe den Faden, der am lig.-infundibulo-pelvicum liegt, mit dem ersten lateralen Faden der Uterusnaht miteinander.»

Um ligamenta rotunda, Tuben etc, zu fassen, hat *Mansfeld* sehr praktische Klemmen angegeben, die cylindrisch geformt, diese Organe beim Ergreifen nicht unnötig verletzen.

In einem Briefe vom 5 VIII 1926 kommt *Mansfeld* nochmals auf verschiedene Punkte betreffs Technik zu sprechen:

1. «Bezüglich der praeventiven Unterbindung ist es auch in den schwersten Fällen möglich, mit einem Finger oder zwei Pinzetten,

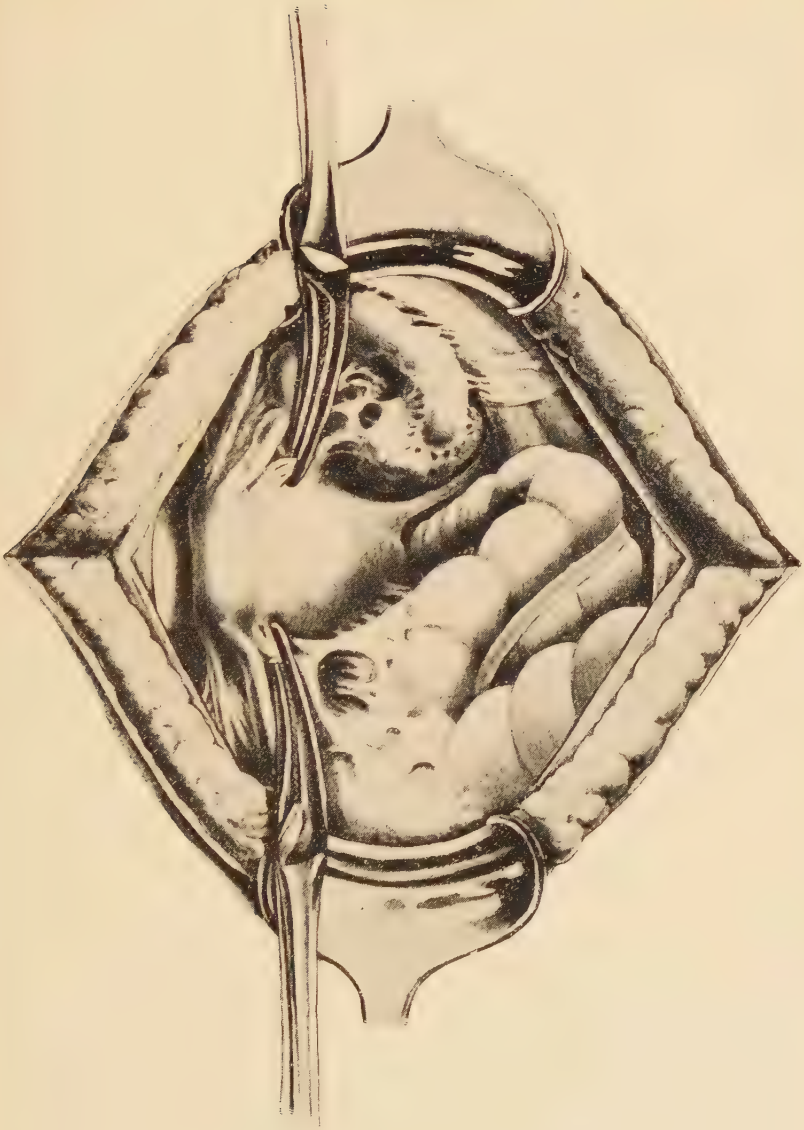

Abbildung 5.

Praeventivligatur der Arteriae uterinae nach *Mansfeld.*

soviel Raum zwischen uterinem Tubenansatz und lig. ovar. proprium zu machen, dass man mit einem Messer die beiden Mesosalpinx-Blätter durchsticht. Das Durchstechen kann von vorne oder von hinten gemacht werden, je nachdem wo man leichter Platz bekommt. Die Arterienklemme wird dann dicht *unter* der Tube, aber *über* dem lig. ovar. propr. auf die Kante des Uterus geklemmt. All dies wird *vor* der Befreiung der Adnexe gemacht. Hindernisse fand ich nur dann, wenn ein intraligamentärer Tumor bis hinauf in die Mesosalpinx-Blätter ziehend, das Lochbohren verhindert.

2. An die lig. rotunda und ovarica lege ich nur dann Klemmen, wenn es trotz der Abklemmung der Uterina stark blutet. Die hiezu, bei uns angewandten Klemmen sind ohne Krallen, so dass sie das Gewebe nicht beschädigen.

3. Die einfache Salpingectomie (*Fritsch-Schauta*-Methode) mache ich überhaupt nie mehr..... Wenn die Tuben krank sind, ist höchstwahrscheinlich der zwischen diesen liegende Fundus ebenfalls krank.

4. Bezüglich des subkutanen hohen Fascienquerschnittes ist es gewiss theoretisch unsympathisch, das Fett von der Fascie abzupraeparieren und das war ja auch der Nachteil bei «*Rapin-Küstner*». Während aber bei diesem letzteren dies bis zum Nabel geschah, ist dies bei meinem Schnitt, wie Sie sich überzeugen werden, nur auf einige Centimeter nötig. Man muss auf die ersten 24-48 Stunden einen leichten Sandsack auf den Bauch legen. Der aufpraeparierte Teil ist 8-14 Tage lang «post operationem» etwas infiltriert oder oedematös; das verschwindet auf Thermophor.»

V. Besprechung von 187 Fällen von fundaler Hysterektomie ausgeführt von Primarius Mansfeld.

Was zunächst das *Alter* der zu operierenden Kranken anbetrifft, so geht die Erfahrung der Genfer-Schule dahin, dass man bei der fundalen Hysterektomie das 40ste Altersjahr nicht überschreiten sollte. Die Konservierung von Ovarialgewebe garantiert hier keineswegs das Fortbestehen der Menstruation. Eine tabellarische Uebersicht erläutert am besten die verschiedenen Lebensalter, der von *Mansfeld* operierten Patientinnen.

19 Jahre	20-25 Jahre			26-30 Jahre			31-35 Jahre		36-40 Jahre	Ueber 40 Jahre
Fall	Fall			Fall			Fall		Fall	Fall
17	3	50	134	2	82	156	1	153	35	43
18	4	53	137	8	83	158	11	154	49	61
23	5	56	139	13	84	160	22	159	72	124
29	6	58	141	21	85	161	51	174	77	148
32	7	59	143	27	90	163	62	180	87	
37	9	60	149	28	93	164	71	182	97	
52	10	63	150	30	94	166	73	185	98	Ohne
55	12	64	155	31	95	167	80		99	Angaben
69	14	66	157	36	103	170	86		114	
79	15	67	165	38	107	171	88		115	100
105	16	68	168	39	108	172	92		119	101
106	19	70	173	40	111	186	96		125	102
	20	81	175	44	116		104		128	
	24	89	177	45	122		117		133	
	25	91	178	46	123		120		136	
	26	109	179	54	127		121		140	
	33	110	181	57	129		131		162	
	34	112	183	65	132		135		169	
	41	113	184	74	142		138		176	
	42	118	187	75	144		146			
	47	126		76	145		147			
	48	130		78	151		152			
12 Fälle	64 Fälle			56 Fälle			29 Fälle		19 Fälle	7 Fälle

Im ganzen 187 *Fälle.*

Eine *prozentuale Berechnung der Lebensalter* ergibt folgendes:

19 Jahre = 12 Fälle oder 6,4 % der Operierten.
20–25 Jahre = 64 Fälle oder 34,2 % der Operierten.
26–30 Jahre = 56 Fälle oder 29,9 % der Operierten.
31–35 Jahre = 29 Fälle oder 15,5 % der Operierten.
36–40 Jahre = 19 Fälle oder 10,1 % der Operierten.
Ueber 40 Jahre = 4 Fälle oder 2,1 % der Operierten.
Ohne Angaben = 3 Fälle oder 1,6 % der Operierten.

Das Maximum besteht also zwischen dem 20-25sten Jahre, dann folgt das 26-30ste Jahr; es handelt sich also besonders um den Zeitraum von 20-30 Jahren, um eine Periode aktiver sexueller Beteiligung.

Was *die Konservierung von Ovarialgewebe* anbetrifft, so konstatierte man folgendes:

In 32 Fällen wurden beide Ovarien vollständig erhalten.
In 105 Fällen wurde eines der Ovarien vollständig konserviert.
In 2 Fällen wurden beide Ovarien erhalten, das eine jedoch partiel reseziert.
In 25 Fällen wurde nur ein partiel reseziertes Ovarium erhalten.
In 11 Fällen wurde Ovarialgewebe transplantiert.
In 12 Fällen sind keine Angaben vorhanden.

187 Fälle.

Exitus haben 3 Fälle gemacht, was einer Mortalität von 1,6 % entspricht.

Fall 48 ging am 5ten Tage an allgemeiner Peritonitis zu grunde.

Fall 99 verstarb am 5 Tage plötzlich an Embolie und

Fall 135 sehr wahrscheindlich infolge Influenza, 2 Wochen « post operationem ».

Die operativen Erfolge von Mansfeld [15] sind also so vorzügliche, dass derselbe am Bonner-Kongress erklären konnte, *er halte die fundale Hysterektomie für die beste und empfehlenswerteste aller Adnexoperationen.*

LITERATUR-VERZEICHNIS

1. O. Beuttner: Eine neue Methode der Exstirpation doppelseitig erkrankter Adnexe. (*Zentralblatt für Gynækologie*, No. 32, 1908.)

2. O. Beuttner: Die fundale Hysterektomie. Ein Beitrag zur konservativen operativen Behandlung der Uterusadnexe. Mit 170 Abb. (Manuskript.)

3. H. H. Schmid: Ueber konservative Adnexoperationen. 120 Fälle von keilförmiger Exzision des Fundus uteri mit Entfernung der erkrankten Anteile der Adnexe, unter Erhaltung mindestens eines Ovarialrestes. (*Archiv für Gynækologie*, Bd. 113, H. 1., 1920.)

4. O. Mansfeld: Ueber die Technik der Adnexoperationen, mit besonderer Rücksicht auf die Methoden und Modifikationen der Laparotomien und Fundusexzisionen. (*Zentralblatt für Gynækologie*, Nr. 23, S. 1457, 1927.)

5. H. Köhler: Die fundale Hysterektomie nach Beuttner. (*Zentralblatt für Gynækologie*, Nr. 37, S. 2334, 1928.)

6. R. d'Ernst: Les indications de l'hystérectomie fundique. (Wird nächstens in der *Revue Française de Gynécologie et d'Obstétrique*, Paris, veröffentlicht werden.)

7. O. Beuttner: Die von der Natur angestrebten Peritonisationen in: « *Technik der peritonealen Wundbehandlung des weiblichen Beckens* ». Mit 305 Abb. (Verlag von Orell Füssli, Zürich, 1918.)

8. H. Thaler: Die entzündlichen Adnex- und Beckenbindegewebs-Erkrankungen, mit besonderer Berücksichtigung der operativen Therapie. Auf Grund eines Materiales von über 6.000 Fällen. (*Archiv für Gynækologie*, Bd. 93, S. 413, 1911.)

9. A. Hermstein und B. Neustadt: Ueber den intramuralen Tubenteil. (*Zeitschrift für Geb. u. Gyn.*, Bd. 81, H. 1, S. 43, 1924.)

10. C. Daniel: De l'état des trompes interstitielles dans les affections utéro-annexielles. (*Gynécologie et Obstétrique*, N° 2, 1926.)

11. H. Lempert: Anatomische Untersuchungen über das Verhalten des intramuralen Anteils der Tube bei chronisch-entzündlichen Adnexerkrankungen. (*Zeitschrift für Geb. u. Gyn.*, Bd. 93, H. 2, 1928.)

12. W. Blair Bell: The *Beuttner-Bell* operation with ovarian conservation or grafting. (*Surgery, Gynecology and Obstetrics*, Vol. XLII, No. 1, 1926.)

13. O. Mansfeld: Der subkutane hohe Fascienquerschnitt. (*Zentralblatt für Gynækologie*, Nr. 26, S. 1701, 1926.)

14. O. Mansfeld: Beiträge zur Technik der *Beuttner*'schen Adnexoperation. (*Zentralblatt f. Gyn.*, Nr. 47, S. 3040, 1926.)

15. O. Mansfeld: Die fundale Hysterektomie. Diskussions-Bemerkung. (*Archiv für Gynæk.*, 132 Bd., S. 121, 1927.)